

# BILAN GÉNÉTIQUE

*Felome*

version 2.0



- ✓ **300+** Variants génétiques
- ✓ **70+** Variants de maladies héréditaires
- ✓ **40+** Traits et couleurs
- ✓ Groupe sanguin génétique
- ✓ Sensibilité médicamenteuse
- ✓ Proximité de race

Suivez-nous


**@felomegenetics**

FELOME

54 rue Molière  
94200 Ivry-sur-Seine

Contact :

contact@felome.com  
www.felome.fr



# SOMMAIRE

<b>Comment utiliser cette analyse génétique</b>	<b>3</b>
<b>Proximité de race</b>	<b>4</b>
<b>Résumé Santé</b>	<b>5</b>
<b>Résumé Traits</b>	<b>6</b>
<b>Rapport Santé</b>	<b>7</b>
Groupe sanguin	7
Sensibilité médicamenteuse et résistance à l'infection par le FIV	7
Maladies rénales et urinaires	8
Myocardiopathie	9
Maladies oculaire	10
Troubles métaboliques et endocriniens	11
Troubles sanguins et immunitaires	16
Troubles musculosquelettiques	18
Troubles dermatologiques	20
Morphologie développementale	21
<b>Rapport Traits</b>	<b>22</b>
Couleur et motif du pelage	22
Type du pelage	25
Morphologie	27
<b>Contactez-nous</b>	<b>28</b>

## FELOME

54 Rue Molière  
94200 Ivry-sur-Seine FRANCE

Tél : +33 (0)6 40 41 26 21  
Mail : [contact@felome.com](mailto:contact@felome.com)



# Comment utiliser cette analyse génétique pour votre chat

Seul un vétérinaire peut formuler un diagnostic de maladie chez votre chat. Cette analyse génétique a vocation à être utilisée dans un cadre préventif.

## Dépister

Ces résultats indiquent la **probabilité** du chat à développer la maladie.

*Il peut être sain pour les mutations testées et développer la maladie pour d'autres mutations ou combinaisons de mutations non testées.*

*Inversement votre chat peut être positif pour les mutations testées et avoir des probabilités faibles de ne pas développer la maladie.*



### Non-Porteur

*Votre chat ne développera pas la maladie associée à cette mutation.*



### Porteur

*Votre chat ne développera pas la maladie associée à cette mutation. Il pourra toutefois la transmettre à sa descendance.*



### A risque (pour les maladies)

*Votre chat a un risque très élevé de développer la maladie associée à cette mutation.*



### Probable (pour les traits)

*Votre chat est susceptible de présenter ce trait ou cette caractéristique physique.*

## Consulter

Seul un vétérinaire peut formuler un diagnostic de maladie et vous aider à planifier le parcours de santé de votre chat.



## Agir

Anticiper leurs besoins pour améliorer leur qualité et espérance de vie.



**FELOME**

54 Rue Molière  
94200 Ivry-sur-Seine FRANCE

Tél : +33 (0)6 40 41 26 21  
Mail : [contact@felome.com](mailto:contact@felome.com)

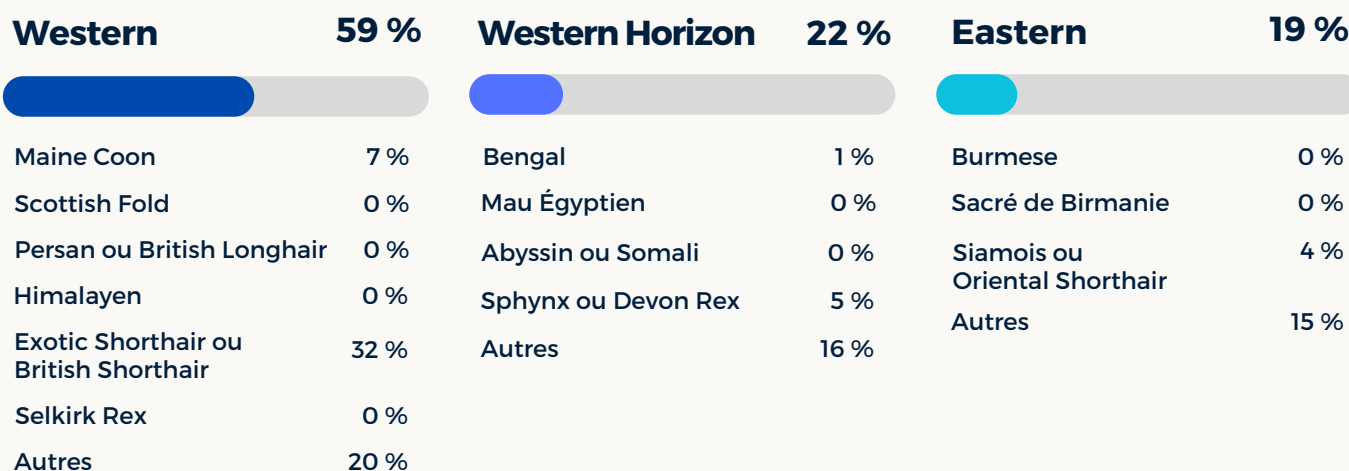
page 3 de 28



Les chats domestiques sont issus de grands groupes ancestraux en fonction de leur géographie (Amérique du Nord, Europe, Méditerranée, Afrique de l'Est, Asie). Chaque groupe ancestral possède ses propres caractéristiques génétiques. Les races se sont développées à partir de ces groupes par sélection artificielle de traits. Felome analyse les variants génétiques sur l'ensemble du génome, ce qui nous permet de comparer la similitude de votre chat avec certaines de ces races\*.



\* Ces résultats ne peuvent pas déterminer si votre chat est un descendant direct de ces races, mais seulement s'il partage des variants génétiques associés à des races particulières.




## Western



Maine Coon



Scottish Fold



Persan



Exotic Shorthair



British Shorthair



British Longhair



Himalayen



Selkirk Rex

### Autres (Western) :

American Shorthair, American Curl, Chartreux, Donskoy, La Perm, Lykoï, Munchkin, Nebelung, Norvégien, Pixie Bob, Ragdoll, Russe, Sibérien

## Western Horizon




Bengal



Abyssin




Sphynx



Mau Égyptien



Somali



Devon Rex

### Autres (Western Horizon) :

Angora Turc, Cornish Rex, Savannah, Turc du Lac de Van

## Eastern



Burmese



Siamois



Sacré de Birmanie



Oriental Shorthair

### Autres (Eastern) :

Balinese, Bombay, Burmilla, Havana Brown, Japanese Bobtail, Korat, Kurilian Bobtail, Ocicat, Peterbald, Singapura, Snowshoe, Thaï, Tonkinois, Toyger







Nom du client : Michel DUPONT

ID kit : S00KIT00001

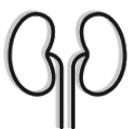Sexe du chat : Femelle

Date : 27 novembre 2024

I-CAD : non-communicué

Race du chat\* : Européen

Maladies rénales et urinaires



- 5 Non-porteur
- 0 Porteur
- 0 A Risque

Myocardiopathie hypertrophique



- 4 Non-porteur
- 0 Porteur
- 0 A Risque

Maladies oculaire



- 5 Non-porteur
- 0 Porteur
- 0 A Risque

Troubles métaboliques et endocriniens



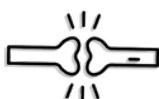- 30 Non-porteur
- 1 Porteur
- 0 A Risque

Troubles sanguins et immunitaires



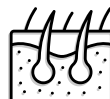- 7 Non-porteur
- 1 Porteur
- 0 A Risque

Troubles musculo-squelettiques



- 9 Non-porteur
- 0 Porteur
- 0 A Risque

Troubles dermatologiques



- 6 Non-porteur
- 0 Porteur
- 0 A Risque

Morphologie développementale



- 2 Non-porteur
- 0 Porteur
- 0 A Risque

Groupe sanguin génétique



Sensibilité médicamenteuse



Résistance à l'infection par le FIV



\*communiqué par le client



## FELOME



Nom du client : Michel DUPONT

ID kit : S00KIT00001

Sexe du chat : Femelle

Date : 27 novembre 2024

I-CAD : non-communicué

Race du chat\* : Européen



Couleur et motif  
du pelage

- |  |   |   |
|--|---|---|
| <input type="radio"/> Solide           | <input type="radio"/> Mink                      | <input type="radio"/> Tabby tiqueté             |
| <input type="radio"/> Charcoal         | <input type="radio"/> Dilution                  | <input type="radio"/> Dominant White            |
| <input type="radio"/> Chocolate        | <input type="radio"/> Ambre                     | <input checked="" type="radio"/> White Spotting |
| <input type="radio"/> Cannelle         | <input type="radio"/> Copal / Carnelian         | <input type="radio"/> Copper                    |
| <input type="radio"/> Albinisme        | <input type="radio"/> Russet                    | <input type="radio"/> Extreme Sunshine          |
| <input checked="" type="radio"/> Point | <input type="radio"/> Gantage                   | <input type="radio"/> Sunshine                  |
| <input type="radio"/> Sepia            | <input checked="" type="radio"/> Tabby blotched | <input type="radio"/> Pink-eye                  |



Type du pelage

- Hypotrichose et rouan
- Poil long ou mi-long
- Nudité
- Rexing ou poil bouclé



Morphologie

- Oreilles Pliées
- Polydactylie
- Queue courte

*\*communiqué par le client*



## Groupes sanguins A, B, AB

Les chats ont trois principaux sérotypes sanguins appelés type A, type B et type AB (également connu sous le nom de type C) qui sont déterminés par l'activité d'une enzyme codée par le gène *CMAH*. Plusieurs variants génétiques peuvent influencer l'activité de cette enzyme.

*Note : Le typage sanguin par ADN peut ne pas correspondre aux résultats sérologiques pour un faible pourcentage d'individus (<5%) en raison de la présence de multiples variants dans le gène CMAH qui peuvent avoir un impact cumulatif sur sa fonction et qui sont encore à l'étude. La précision de certains variants pour le type B peut varier d'une race à l'autre. Nous vous recommandons de demander à votre vétérinaire un test sérologique, pour confirmer le groupe sanguin de votre chat si vous en avez besoin pour prendre des décisions médicales ou si vous envisagez de le faire reproduire.*



Groupe sanguin

Phénotype	Gène	Variant(s)	Génotype	Résultat
Type B	<i>CMAH</i>	c.179G>T	A/A	● Non-porteur
	<i>CMAH</i>	c.268T>A	A/A	● Non-porteur
	<i>CMAH</i>	c.1322delT	A/A	● Non-porteur
Phénotype	Gène	Variant(s)	Génotype	Résultat
Type AB	<i>CMAH</i>	c.364C>T	A/A	● Non-porteur

**Races principalement concernées (Type AB) :** Ragdoll

### Références scientifiques

2007 Bighignoli et al., "Cytidine monophospho-N-acetylneuraminic acid hydroxylase (*CMAH*) mutations associated with the domestic cat AB blood group." *BMC Genet* 8:27.  
2014 Tasker et al., "Feline blood genotyping versus phenotyping, and detection of non-AB blood type incompatibilities in UK cats." *Journal of Small Anim Pract* 55(4):185-9.  
2016 Gandolfi et al., "A Novel Variant in *CMAH* Is Associated with Blood Type AB in Ragdoll Cats." *PLoS One* 11(5):e0154973.  
2018 Kehrl et al., "Molecular characterization of blood type A, B, and C (AB) in domestic cats and a *CMAH* genotyping scheme." *PLoS One* 13(9):e0204287.

## Sensibilité médicamenteuse

La sensibilité médicamenteuse est notamment causée par une capacité réduite à éliminer certains types de médicaments. L'accumulation de niveaux toxiques dans le système nerveux peut entraîner des réactions indésirables à certaines molécules médicamenteuses.

Phénotype	Gène	Variant(s)	Génotype	Résultat
MDRI	<i>ABCB1</i>	c.1930_1931delTC	N/N	● Non-porteur

**Races principalement concernées :** Maine Coon, Ragdoll, Russe, Siamois

### Références scientifiques

2015 Mealey et al., "Identification of a nonsense mutation in feline *ABCB1*." *J Vet Pharmacol Ther* 38(5):429-33.  
2021 Mealey et al., "ABCB1<sub>1930\_1931delTC</sub> gene mutation in a temporal cluster of macrocyclic lactone-induced neurologic toxicosis in cats associated with products labeled for companion animal use." *J Am Vet Med Assoc* 259:72-76.

## Résistance à l'infection par le FIV

Un variant génétique a été identifié dans le gène *APOBEC3*, qui a subi une sélection positive au cours de l'évolution chez le chat, et pourrait être associé à des différences de sensibilité à l'infection par le virus de l'immunodéficience féline FIV.

Phénotype	Gène	Variant(s)	Génotype	Résultat
Rés	<i>APOBEC3</i>	c.193_194GC>AT	N/N	● Non-porteur

### Références scientifiques

2016 Yoshikawa et al., "A Naturally Occurring Domestic Cat *APOBEC3* Variant Confers Resistance to Feline Immunodeficiency Virus Infection." *J Virol* 90(1):474-85.



## Des variants génétiques découverts récemment . . .

Quand vous voyez l'icône avec un point d'exclamation dans notre rapport, veuillez noter qu'il indique un variant génétique qui a été publié au sein de la communauté scientifique au cours des 5 dernières années. **En raison de leur nouveauté, la fréquence et l'importance de ces variants dans les populations de chats, ainsi que la corrélation entre leur présence et les symptômes associés ne sont pas clairs pour tous ces variants.** C'est pourquoi nous les intégrons dans le rapport et qu'ils continuent d'être étudiés.



### Cystinurie

La cystinurie entraîne la formation de cristaux de cystine dans le système urinaire.

Phénotype	Gène	Variant(s)	Génotype	Résultat
Type IA	SLC3A1	c.1342C>T	N/N	Non-porteur
Type B	SLC7A9	c.881T>A	N/N	Non-porteur

**Races principalement concernées (Type B):** Chats de maison, Maine Coon, Siamois, Sphynx

#### Références scientifiques

2015 Mizukami et al., "Feline cystinuria caused by a missense mutation in the SLC3A1 gene." Scientific Reports 11(1):7159.  
2016 Mizukami et al., "Cystinuria Associated with Different SLC7A9 Gene Variants in the Cat." PLoS One 11(7):e0159247.

### Hyperoxalurie

L'hyperoxalurie entraîne le dépôt de cristaux d'oxalate dans le système urinaire.

Phénotype	Gène	Variant(s)	Génotype	Résultat
Type II (PH2)	GRHPR	Splicing G>A	N/N	Non-porteur

#### Références scientifiques

2009 Goldstein et al., "Primary Hyperoxaluria in Cats Is Caused by a Mutation in the Feline GRHPR Gene." Journal of Heredity 100:52-57.

### Polykystose rénale

La polykystose rénale est une affection qui se caractérise par la présence de kystes dans les reins qui peuvent être détectés tôt dans la vie, par échographie, avant les symptômes de l'insuffisance rénale. L'insuffisance rénale survient plus tard et peut commencer sur une large période de temps (3-10 ans) avec une moyenne de 7 ans.

Phénotype	Gène	Variant(s)	Génotype	Résultat
PKD1	PKD1	c.10063C>A	N/N	Non-porteur
PKD2	PKD2	c.2211del	N/N	Non-porteur

**Races principalement concernées (PKD1):** Persan/Exotic shorthair et races apparentées (dont British, Burmilla, Scottish/Highland, American Shorthair/Wirehair, Selkirk Rex)

**Races principalement concernées (PKD2):** Sibérien

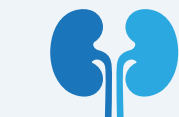

#### Que pouvez-vous constater de vous-même avant la visite chez le vétérinaire?

La polykystose rénal se caractérise généralement par une augmentation de la prise de boisson et de la quantité journalière d'urine émise, une perte de poids, une léthargie.

#### Références scientifiques

2009 Goldstein et al., "Primary Hyperoxaluria in Cats Is Caused by a Mutation in the Feline GRHPR Gene." Journal of Heredity 100:52-57.  
2021 Rodney et al., "A domestic cat whole exome sequencing resource for trait discovery." Scientific Reports 11(1):7159.



Maladies rénales  
et urinaires





FELOME

54 Rue Molière  
94200 Ivry-sur-Seine FRANCE  
Tél : +33 (0)6 40 41 26 21  
Mail : contact@felome.com

page 8 de 28

## Myocardiopathie hypertrophique liée à MYBPC3

La myocardiopathie hypertrophique (CMH ou HCM) est la maladie cardiaque la plus courante chez le chat avec des fréquences variables selon les races. Elle se caractérise par une augmentation du volume musculaire cardiaque, potentiellement visible grâce à une échographie thoracique. Il est également possible de réaliser une électrocardiographie (ECG) ou un Doppler, et lorsque la maladie est avancée, un souffle cardiaque, un bruit de galop ou une arythmie peuvent être audibles à l'auscultation cardiaque.

Phénotype	Gène	Variant(s)	Génotype	Résultat *
HCM-MC	MYBPC3	c.91G>C (A31P)	N/N	 <b>Non-porteur</b>
HCM-R	MYBPC3	c.2460C>T (R820W)	N/N	 <b>Non-porteur</b>

\* Les porteurs sont à risque modéré de développer une myocardiopathie hypertrophique et un suivi vétérinaire est recommandé, mais le mode de transmission exact reste encore sujet à controverse.

**Races principalement concernées (HCM-MC) :** Maine Coon, Munchkin, Scottish Fold

### Que pouvez-vous constater de vous-même avant la visite chez le vétérinaire?



Les chats affectés (HCM-MC) ne présentent la plupart du temps aucun symptôme, avec parfois des signes d'insuffisance cardiaque tels qu'une intolérance à l'exercice, une perte d'appétit, des efforts respiratoires voire un œdème ou une effusion pleurale. Ces symptômes peuvent se développer de 6 mois à 18 ans d'âge, avec un pic à l'âge de 4 ans. Il est également possible que la HCM provoque des thrombo-embolies, qui seraient caractérisées par une paralysie postérieure, voire même une mort subite.

**Races principalement concernées (HCM-R) :** Ragdoll

### Que pouvez-vous constater de vous-même avant la visite chez le vétérinaire?







La plupart des chats affectés (70%) ne présentent aucun symptôme (HCM-R), mais il est possible d'observer des signes d'insuffisance cardiaque (tels qu'une intolérance à l'exercice, une perte d'appétit, des efforts respiratoires voire un œdème ou une effusion pleurale) ou de paralysie postérieure. Ces symptômes peuvent se développer de 3 mois à 17 ans d'âge.

#### Références scientifiques

- 2005 Meurs et al., "A cardiac myosin binding protein C mutation in the Maine Coon cat with familial hypertrophic cardiomyopathy." Hum Mol Genet 14(23):3587-93.  
2007 Meurs et al., "A substitution mutation in the myosin binding protein C gene in ragdoll hypertrophic cardiomyopathy." Genomics 90(2):261-4.

## Myocardiopathie hypertrophique liée à ALMS1 ou MYH7

Phénotype	Gène	Variant(s)	Génotype	Résultat *
HCM-A	ALMS1	c.7384G>C	N/N	  <b>Non-porteur</b>
HCM-H	MYH7	c.5647G>A	N/N	  <b>Non-porteur</b>

\* Le mode de transmission n'est pas clair et l'association de ce variant avec des symptômes d'HCM non plus.

**Races principalement concernées :** American/Exotic Shorthair, Munchkin, Scottish Fold, Sphynx

#### Références scientifiques

- 2019 Schipper et al., "A feline orthologue of the human MYH7 c.5647G>A (p.(Glu1883Lys)) variant causes hypertrophic cardiomyopathy in a Domestic Shorthair cat." Eur J Hum Genet 27(11):1724-1730.  
2021 Meurs et al., "A deleterious mutation in the ALMS1 gene in a naturally occurring model of hypertrophic cardiomyopathy in the Sphynx cat." Orphanet J Rare Diseases 16(108).  
2024 Boeykens et al., "Classification of feline hypertrophic cardiomyopathy-associated gene variants according to the American College of Medical Genetics and Genomics guidelines." Front Vet Sci 11(1327081).





Maladies  
oculaire

## Atrophie progressive de la rétine, Type b

L'atrophie progressive de la rétine (APR ou PRA) de type b est un trouble oculaire qui touche de nombreux chats dans le monde. 18% des Bengals sont atteints en Europe. Une dégénérescence rétinienne peut être observée tôt dans leur vie (vers 9 semaines) par électro-rétinographie. Un déficit visuel s'installe progressivement, entre 2 et 5 mois, jusqu'à une perte de vision plus tardive, vers 1 an, d'abord de nuit puis de jour. Il est possible d'évaluer la vision du chat par un examen oculaire et un test dit "à l'obstacle".

Phénotype	Gène	Variante(s)	Génotype	Résultat
PRA-b	KIF3B	c.1000G>A	N/N	Non-porteur

**Races principalement concernées :** Bengal



**Que pouvez-vous constater de vous-même avant la visite chez le vétérinaire?**

Chez les chats atteints, on observe des pupilles dilatées et des difficultés pour se déplacer.

**Références scientifiques**

2020 Cogné et al., "Mutations in the Kinesin-2 Motor KIF3B Cause an Autosomal-Dominant Ciliopathy." Am J Hum Genet 106(6):893-904.

## Atrophie progressive de la rétine, Type PRA-pd

L'atrophie progressive de la rétine (APR ou PRA) de type pd se caractérise par une perte progressive de la vue. L'apparition de la maladie débute vers 5 semaines.

Phénotype	Gène	Variante(s)	Génotype	Résultat
PRA-pd	AIPL1	c.577C>T	N/N	Non-porteur

**Races principalement concernées :** Persan/Exotic shorthair

**Références scientifiques**

2016 Lyons et al., "Whole genome sequencing in cats, identifies new models for blindness in AIPL1 and somite segmentation in HES7." BMC Genomics 17:265.

## Atrophie progressive de la rétine, Type rdAc

L'atrophie progressive de la rétine (APR ou PRA) de type rdAc touche les cellules photoréceptrices des yeux (bâtonnets) entraînant une perte progressive de leur vision nocturne. Puis, la vision en plein jour est également diminuée suite à l'atteinte de certaines cellules (cônes) qui sont responsables de la détection des couleurs. L'apparition de la maladie débute vers 2 ans et la cécité totale survient entre 3 et 5 ans. L'électrorétinographie diagnostique la maladie dès l'âge de 8 à 12 semaines. Un examen histologique met en évidence des déformations des bâtonnets dès 5 mois, et des cônes dès 1 an. Une analyse ophtalmoscopique permet également d'observer le fond de l'œil.

Phénotype	Gène	Variante(s)	Génotype	Résultat
PRA-rdAc	CEP290	IVS50+9T>G	N/N	Non-porteur

**Races principalement concernées :** Abyssin, Somali, American Curl, Californian Rex, Cornish Rex, Munchkin, Chausie, German Rex, Havana Brown, Ocicat, Savannah, Snowshoe, groupe Siamois, Singapura, Thai, Tonkinois



**Que pouvez-vous constater de vous-même avant la visite chez le vétérinaire?**

Les signes cliniques sont difficilement perceptibles hormis des changements de comportement comme des chocs fréquents dans des meubles, etc ...

**Références scientifiques**

2007 Menotti-Raymond et al., "Mutation in CEP290 discovered for cat model of human retinal degeneration." J Hered 98(3):211-20.





Maladies  
oculaire

## Dysplasie des cônes et des bâtonnets

L'atrophie progressive de la rétine (APR ou PRA) de type Rdy se caractérise par une perte de la vue tôt dans la vie.

Phénotype	Gène	Variante(s)	Génotype	Résultat
Rdy	CRX	c.546delC	N/N	<span style="color: green;">●</span> Non-porteur

**Races principalement concernées :** Abyssin, Somali

### Références scientifiques

2010 Menotti-Raymond et al., "Mutation discovered in a feline model of human congenital retinal blinding disease." Invest Ophthalmol Vis Sci 51(6):2852-9.

## Glaucome héréditaire

Le glaucome est caractérisé par des lésions du nerf optique.

Phénotype	Gène	Variante(s)	Génotype	Résultat
PCG	LTBP2	c.1449_1452dup	N/N	<span style="color: green;">●</span> Non-porteur

**Races principalement concernées :** Siamois

### Références scientifiques

2016 Kuehn et al., "A Mutation in LTBP2 Causes Congenital Glaucoma in Domestic Cats (Felis catus)." PLoS One 11(5):e0154412.

## Acidurie L-2-hydroxyglutarique

L'acidurie L-2-hydroxyglutarique est une condition causée par un défaut métabolique qui entraîne des symptômes nerveux (dont des crises convulsives).

Phénotype	Gène	Variante(s)	Génotype	Résultat
2HGA	L2HGDH	c.1301A>G	N/N	<span style="color: red;">!</span> <span style="color: green;">●</span> Non-porteur

### Références scientifiques

2021 Christen et al., "L2HGDH Missense Variant in a Cat with L-2-Hydroxyglutaric Aciduria." Genes 12(5):682.

## Céroïdes-lipofuscinoses neuronales,

Les céroïdes-lipofuscinoses neuronales sont des maladies neurodégénératives causées par l'accumulation de lipofuscine dans les cellules du système nerveux central.

Phénotype	Gène	Variante(s)	Génotype	Résultat
Type 6A (CLN6)	CLN6	c.668G>A	N/N	<span style="color: red;">!</span> <span style="color: green;">●</span> Non-porteur
Type 7 (CLN7)	MFSDB	c.780delT	N/N	<span style="color: red;">!</span> <span style="color: green;">●</span> Non-porteur

### Références scientifiques

2020 Katz et al., "Neuronal Ceroid Lipofuscinosis in a Domestic Cat Associated with a DNA Sequence Variant That Creates a Premature Stop Codon in CLN6." G3 10(8):2741-2751.

2020 Guevar et al., "A major facilitator superfamily domain 8 frameshift variant in a cat with suspected neuronal ceroid lipofuscinosis." J Vet Intern Med 34(1):289-293.

## Déficience en dihydropyrimidinase

Le déficit en dihydropyrimidinase est une maladie rare entraînant notamment des vomissements, une malnutrition et de la faiblesse.

Phénotype	Gène	Variante(s)	Génotype	Résultat
DHP	DPYS	c.1303G>A	N/N	<span style="color: green;">●</span> Non-porteur

### Références scientifiques

2012 Chang et al., "Dihydropyrimidinase deficiency: the first feline case of dihydropyrimidinuria with clinical and molecular findings." JIMD Reports 6:21-6.



Troubles  
métaboliques  
et endocriniens





## Gangliosidoses

Les gangliosidoses sont des affections neurodégénératives touchant différentes races, dues à des mutations variées.

Phénotype	Gène	Variant(s)	Génotype	Résultat
Type I (GM1)	GLB1	c.1448G>C	N/N	● Non-porteur
Type II (GM2-B)	HEXB	c.1244-8_1250del	N/N	● Non-porteur
Type II (GM2-K)	HEXB	c.39delC	N/N	● Non-porteur
Type II (GM2)	HEXB	c.1467_1491inv	N/N	● Non-porteur
Type II (GM2)	HEXB	c.667C>T	N/N	● Non-porteur
Type IIA (GM2A)	GM2A	c.516_519delGGTC	N/N	● Non-porteur

**Races principalement concernées (GM1) :** Havana Brown, Korat, Siamois, Oriental, Balinais, Mandarin, Peterbald, Thai \*non valide pour le Burmese

**Races principalement concernées (GM2-B) :** Burmese, Asian, Burmilla, Bombay, Tonkinois

**Races principalement concernées (GM2-K) :** Korat



Troubles  
métaboliques  
et endocriniens

### Que pouvez-vous constater de vous-même avant la visite chez le vétérinaire?



Les signes cliniques (GM1) apparaissent dès l'âge de 4 à 6 mois et se manifestent par des troubles de la vision, une perte d'équilibre, des tremblements de tête, une opacification de la cornée et surtout une ataxie (manque de coordination des mouvements) des membres postérieurs qui atteint rapidement les quatre membres et finit par empêcher l'animal de se déplacer.

### Que pouvez-vous constater de vous-même avant la visite chez le vétérinaire?



Les signes cliniques (GM2-B) apparaissent généralement entre 6 et 8 semaines de vie et se manifestent par des pertes d'équilibre, des tremblements de la tête, une perte de coordination des mouvements (ataxie) progressive jusqu'à une incapacité à se tenir debout et à se mouvoir. Une opacification de la cornée peut également survenir ainsi que des troubles de la vision.

### Que pouvez-vous constater de vous-même avant la visite chez le vétérinaire?



Les symptômes de la maladie (GM2-K) apparaissent entre 1 et 3 mois de vie ; des pertes d'équilibre, des tremblements de la tête, perte de coordination des mouvements (autrement appelée ataxie) progressive jusqu'à incapacité de se tenir debout et de se déplacer, une opacification de la cornée, et enfin des troubles de la vision.

### Que pouvez-vous constater de vous-même avant la visite chez le vétérinaire?



Les chats atteints (GM2) souffrent de troubles neurologiques, tels que des pertes d'équilibre, des tremblements de la tête, une ataxie et des troubles de la vision. Plus globalement la maladie survient dans la jeune vie du chat entre la naissance et 2 ans d'âge.


#### Références scientifiques

- 1994 Muldoon et al., "Characterization of the molecular defect in a feline model for type II GM2-gangliosidosis (Sandhoff disease)." Am J Pathol 144(5):1109-18.
- 2004 Martin et al., "An inversion of 25 base pairs causes feline GM2 gangliosidosis variant." Exp Neurol 187(1):30-7.
- 2005 Martin et al., "Mutation of the GM2 activator protein in a feline model of GM2 gangliosidosis." Acta Neuropathology 110(5):443-50.
- 2007 Hasegawa et al., "Clinical and molecular analysis of GM2 gangliosidosis in two apparent littermate kittens of the Japanese domestic cat." J Feline Med Surg 9:232-7.
- 2007 Kanae et al., "Nonsense mutation of feline beta-hexosaminidase beta-subunit gene causing Sandhoff disease in a family of Japanese domestic cats." Res Vet Sci 82:54-60.
- 2008 Martin et al., "Molecular consequences of the pathogenic mutation in feline GM1 gangliosidosis." Mol Genet Metab 94(2):212-21.
- 2009 Bradbury et al., "Neurodegenerative lysosomal storage disease in European Burmese cats with hexosaminidase beta-subunit deficiency." Mol Genet Metab 97(1):53-9.



## Glycogénose, Type IV

La glycogénose est une maladie de stockage du glycogène causée par un déficit enzymatique. Ce stockage provoque un dysfonctionnement progressif de l'organe.

Phénotype	Gène	Variant(s)	Génotype	Résultat
GSD4	GBE1	334 bp ins 5'-6.2kb del	N/N	 Non-porteur

Races principalement concernées : Norvégien



### Que pouvez-vous constater de vous-même avant la visite chez le vétérinaire?


Chez le Norvégien il existe deux cas de figure, soit un chaton d'apparence saine jusqu'à ses 5 mois, puis une apparition progressive des signes cliniques avec une fièvre persistante, des tremblements, des contractions musculaires involontaires et une impossibilité de se mouvoir. Soit, un décès dans les quelques heures après la naissance. Certains symptômes pourtant présents chez l'animal ne sont pas visibles cliniquement comme la cirrhose ou une faiblesse hépatique.

#### Références scientifiques

2007 Fyfe et al., "A complex rearrangement in GBE1 causes both perinatal hypoglycemic collapse and late-juvenile-onset neuromuscular degeneration in glycogen storage disease type IV of Norwegian forest cats." Mol Genet Metab 90:383-92.

## Hyperlipoprotéïnémie

L'hyperlipoprotéïnémie entraîne des défauts de croissance, des dépôts graisseux dans la peau et des défauts rétinien.


Phénotype	Gène	Variant(s)	Génotype	Résultat
HLD	LPL	c.1315G>A	N/N	 Non-porteur

#### Références scientifiques

1996 Ginzinger et al., "A mutation in the lipoprotein lipase gene is the molecular basis of chylomicronemia in a colony of domestic cats." J Clin Invest 97(5):1257-66.

## Hyperplasie congénitale des surrénales

L'hyperplasie congénitale des surrénales est une maladie endocrinien héréditaire causée par le déficit des enzymes de la stéroïdogénèse et caractérisée par une insuffisance surrénalienne et des changements dans les niveaux d'hormones mâles.



Phénotype	Gène	Variant(s)	Génotype	Résultat
HCS	CYP11B1	c.1151G>A	N/N	 Non-porteur

#### Références scientifiques

2012 Owens et al., "Congenital adrenal hyperplasia associated with mutation in an 11β-hydroxylase-like gene in a cat". J Vet Intern Med Sep-Oct;26(5):1221-6.

## Hypogonadisme

L'hypogonadisme hypogonadotrope est une cause de puberté incomplète.

Phénotype	Gène	Variant(s)	Génotype	Résultat
HH	TAC3	c.220G>A	N/N	  Non-porteur

#### Références scientifiques

2019 Hug et al., "A TAC3 Missense Variant in a Domestic Shorthair Cat with Testicular Hypoplasia and Persistent Primary Dentition." Genes 14(10):806.






Troubles  
métaboliques  
et endocriniens



## Hypothyroïdie

L'hypothyroïdie congénitale (héréditaire) entraîne une réduction de la production d'hormones thyroïdiennes. Les chats atteints ont un nanisme disproportionné et des anomalies morphologiques avec parfois une thyroïde enflée (goitre).

Phénotype	Gène	Variant(s)	Génotype	Résultat
HTC	TPO	c.1333G>A	N/N	 <b>Non-porteur</b>
HTC	TPO	c.430G>A	N/HTC	  <b>Porteur</b>

**Races principalement concernées :** British, Russe, Sacré de Birmanie, "Groupe Siamois", Chartreux, Exotic shorthair, Sphynx, Maine Coon, Norvégien, Sibérien

### Références scientifiques





- 2015 Giger et al., "Congenital hypothyroidism with goiter in cats due to a TPO mutation." J Vet Intern Med 29:448.  
2022 Van Poucke et al., "Association of recessive c.430G>A (p.(Gly144Arg)) thyroid peroxidase variant with primary congenital hypothyroidism in cats." J Vet Intern Med 36(5):1597-1606.



Troubles  
métaboliques  
et endocriniens

## Maladie de Niemann-Pick

La maladie de Niemann-Pick est une maladie lysosomiale. Le Type A est une maladie neurodégénérative et multiviscérale. Le Type C entraîne une détérioration neurologique et une mort prématurée.


Phénotype	Gène	Variant(s)	Génotype	Résultat
Type A (NPD-A)	SMPD1	c.1017G>A	N/N	  <b>Non-porteur</b>
Type C1 (NPC1)	NPC1	c.2864G>C	N/N	 <b>Non-porteur</b>
Type C2 (NPC2)	NPC2	c.82+5G>A	N/N	 <b>Non-porteur</b>

### Références scientifiques

- 2003 Somers et al., "Mutation analysis of feline Niemann-Pick C1 disease." Mol Genet Metab 79(2):99-103.  
2014 Zampieri et al., "Characterization of a spontaneous novel mutation in the NPC2 gene in a cat affected by Niemann Pick type C disease." PLoS One 9(11):e112503.  
2020 Takaichi et al., "Feline Niemann-Pick Disease with a Novel Mutation of SMPD1 Gene." Vet Pathol 57(4):559-564.

## Maladie de Wilson

La maladie de Wilson est une maladie génétique rare du métabolisme du cuivre. L'accumulation de cuivre peut entraîner une insuffisance hépatique.

Phénotype	Gène	Variant(s)	Génotype	Résultat
WD	ATP7B	c.3890C>G	N/N	 <b>Non-porteur</b>

### Références scientifiques

- 2018 Asada et al., "Hepatic copper accumulation in a young cat with familial variations in the ATP7B gene." J Vet Intern Med 33(2):874-878.



## Mucopolysaccharidoses

La mucopolysaccharidose est due à un déficit en enzyme alpha-L-iduronidase (Type I), à un déficit en N-acétylgalactosamine 4-sulfatase (Type VI) ou à un déficit en bêta-glucuronidase (Type VII). Les symptômes sont variés.

Phénotype	Gène	Variante(s)	Génotype	Résultat
Type I (MPSI)	IDUA	c.1042_1044delCGA	N/N	● Non-porteur
Type VI (MPSVI)	ARSB	c.1427T>C	N/N	● Non-porteur
Type VI (MPSVI)	ARSB	c.1558G>A	N/N	● Non-porteur
Type VII (MPSVII)	GUSB	c.1051G>A	N/N	● Non-porteur
Type VII (MPSVII)	GUSB	c.[1423T>G;1426C>T]	N/N	● Non-porteur

Races principalement concernées (Type VI) : Siamois

### Références scientifiques

- 1996 Yogalingam et al., "Feline mucopolysaccharidosis type VI. Characterization of recombinant N-acetylgalactosamine 4-sulfatase and identification of a mutation causing the disease." J Biol Chem 271(44):27259-65.  
1998 Crawley et al., "Two mutations within a feline mucopolysaccharidosis type VI colony cause three different clinical phenotypes." J Clin Invest 101(1):109-19.  
1999 He et al., "Identification and characterization of the molecular lesion causing mucopolysaccharidosis type I in cats." Mol Genet Metab 67(2):106-12.  
2015 Wang et al., "Mucopolysaccharidosis VII in a Cat Caused by 2 Adjacent Missense Mutations in the GUSB Gene." J Vet Intern Med 29(4):1022-8.



Troubles  
métaboliques  
et endocriniens

## Porphyrie aiguë intermittente

La porphyrie aiguë intermittente est causée par de faibles niveaux d'une enzyme nécessaire à la synthèse de l'hème (composant de l'hémoglobine) qui provoque une coloration brun rougeâtre des dents et de l'urine.

Phénotype	Gène	Variante(s)	Génotype	Résultat
AIP	HMBS	c.826-1G>A	N/N	● Non-porteur
AIP	HMBS	c.842_844delGAG	N/N	● Non-porteur
AIP	HMBS	c.107_110delACAG	N/N	● Non-porteur
AIP	HMBS	c.189dupT	N/N	● Non-porteur
AIP	HMBS	c.250G>A	N/N	● Non-porteur

### Références scientifiques

- 2010 Clavero et al., "Feline acute intermittent porphyria: a phenocopy masquerading as an erythropoietic porphyria due to dominant and recessive hydroxymethylbilane synthase mutations." Hum Mol Genet 19(4):584-96.  
2013 Clavero et al., "Diagnosis of feline acute intermittent porphyria presenting with erythrodontia requires molecular analyses." Vet J 198(3):720-2.

## Porphyrie érythropoïétique congénitale

La porphyrie érythropoïétique congénitale est causée par de faibles niveaux d'une enzyme nécessaire à la synthèse de l'hème (composant de l'hémoglobine) qui provoque une coloration brun rougeâtre des dents et de l'urine.

Phénotype	Gène	Variante(s)	Génotype	Résultat
CEP	UROS	c.[140C>T;331G>A]	N/N	● Non-porteur


### Références scientifiques

- 2010 Clavero et al., "Feline congenital erythropoietic porphyria: two homozygous UROS missense mutations cause the enzyme deficiency and porphyrin accumulation." Mol Med 16(9-10):381-8.



## Déficit en Pyruvate Kinase (PKDef)

L'enzyme pyruvate kinase contrôle le renouvellement des globules rouges et un déficit peut entraîner de l'anémie hémolytique. Les chats Somalie et Abyssins sont touchés, avec 10% des individus porteurs de la mutation du gène *PKLR*. Les Bengals sont également souvent atteints avec 20% de porteurs.

Phénotype	Gène	Variante(s)	Génotype	Résultat
PKDef	<i>PKLR</i>	c.693+304 G>A	N/PKDef	 Porteur

**Races principalement concernées :** Chats de maison, Abyssin, Bengal, Céleste, Chausie, European shorthair, German Rex, LaPerm, Lykoï, Mau Egyptien, Munchkin, Maine Coon, Norvégien, Savannah, Sibérien, Singapura, Somali, Toyger

### Que pouvez-vous constater de vous-même avant la visite chez le vétérinaire?



On observe chez certains des animaux mutés une anémie avec une léthargie, une perte de poids associée à une perte d'appétit ainsi que des muqueuses pâles voire ictériques. L'âge d'apparition des symptômes est très variable, allant de 1 mois à 5 ans d'âge. L'espérance de vie des chats symptomatiques est réduite à 11-12 ans maximum, avec parfois des décès très jeunes si les symptômes apparaissent tôt.

#### Références scientifiques




2012 Grahn et al., "Erythrocyte pyruvate kinase deficiency mutation identified in multiple breeds of domestic cats." BMC Vet Res 8:207.

## Hémophilie

Les Hémophilies sont un groupe de troubles sanguins causés par un déficit de facteurs de coagulation sanguine.

Les chats avec hémophilie B (également connue sous le nom de déficit en facteur IX) peuvent être gravement affectés en fonction des niveaux de facteur IX produits qui peuvent varier d'un individu à l'autre. Le gène du facteur IX se trouve sur le chromosome X, c'est pourquoi la maladie est plus souvent observée chez les mâles (puisque'ils n'ont qu'un seul chromosome X). Les femelles avec deux copies de la mutation (une sur chaque chromosome X) sont atteints.

Les symptômes du déficit en facteur XI (également connue sous le nom d'hémophilie C) peuvent inclure de l'anémie, des saignements gingivaux ou des saignements prolongés après un traumatisme ou une intervention chirurgicale.

Phénotype	Gène	Variante(s)	Génotype	Résultat
Hémophilie B	<i>F9</i>	c.383G>A	N/N	 Non-porteur
Hémophilie B	<i>F9</i>	c.1150C>T	N/N	 Non-porteur
Hémophilie C	<i>F11</i>	c.1546G>A	N/N	 Non-porteur

**Races principalement concernées (Hémophilie C) :** Maine Coon

#### Références scientifiques

2005 Coree et al., "Characterization of the mutations causing hemophilia B in 2 domestic cats." J Vet Intern Med 19(2):200-4.

2015 Bender et al., "Molecular characterization of cat factor XII gene and identification of a mutation causing factor XII deficiency in a domestic shorthair cat colony." Vet Pathol 52(2):312-20.





2017 Maruyama et al., "A novel missense mutation in the factor XII gene in a litter of cats with factor XII deficiency." J Vet Med Sci 79(5):822-826.

2022 Kuder et al., "A Common Missense Variant Causing Factor XI Deficiency and Increased Bleeding Tendency in Maine Coon Cats." Genes 13(5):792.



## Méthémoglobinémie

La méthémoglobinémie est une maladie du sang qui peut être causée par un déficit en enzyme qui contrôle la quantité de fer dans les globules rouges.


Phénotype	Gène	Variant(s)	Génotype	Résultat
<b>MetHb</b>	<i>CYB5R3</i>	c.625G>A	N/N	  <b>Non-porteur</b>
<b>MetHb</b>	<i>CYB5R3</i>	c.232-1G>C	N/N	  <b>Non-porteur</b>

### Références scientifiques

2019 Jaffey et al., "Clinical, metabolic, and genetic characterization of hereditary methemoglobinemia caused by cytochrome b5 reductase deficiency in cats." J Vet Intern Med 33(6):2725-2731.

## Syndrome lymphoprolifératif auto-immun

Le syndrome lymphoprolifératif auto-immun est une maladie héréditaire rare entraînant des ganglions lymphatiques hypertrophiés et une anémie.

Phénotype	Gène	Variant(s)	Génotype	Résultat
<b>ALPS</b>	<i>FASLG</i>	c.418dupA	N/N	 <b>Non-porteur</b>


**Races principalement concernées :** British Shorthair

### Références scientifiques

2017 Aberdeen et al., "A FAS-ligand variant associated with autoimmune lymphoproliferative syndrome in cats." BMC Vet Res 8:207.

## Syndrome Nude : nudité et espérance de vie réduite

Cette forme de nudité est associée à une immunodéficience sévère chez le Sacré de Birmanie. La mutation génétique entraîne une immunodéficience causée par l'absence de thymus ; cet organe est responsable de la production des globules blancs. Les chatons touchés ont généralement une faible réponse immunitaire face à des infections respiratoires ou digestives et décèdent rapidement.

Phénotype	Gène	Variant(s)	Génotype	Résultat
<b>NUDE</b>	<i>FOXN1</i>	c.1030_1033 delCTGT	N/N	 <b>Non-porteur</b>

**Races principalement concernées :** Sacré de Birmanie

### Que pouvez-vous constater de vous-même avant la visite chez le vétérinaire?



Diagnosticable dès la naissance, les poils prennent un aspect duveteux sur la partie supérieure du corps. La peau plissée de votre chat secrète des substances grasses brunes-jaunâtres malodorantes et nécessite un entretien spécifique et régulier. Les moustaches et vibrisses sont quant à elles réduites et recourbées. Chez certains chatons, les griffes peuvent même être plus minces et ramollies.


### Références scientifiques

2015 Abitbol et al., "A deletion in FOXN1 is associated with a syndrome characterized by congenital hypotrichosis and short life expectancy in Birman cats." PLoS One 10(3):e0120668.



## Atrophie musculaire spinale

L'atrophie musculaire spinale est une maladie neurodégénérative caractérisée par une faiblesse et une atrophie progressive des muscles. Elle touche tout particulièrement les Maine Coon, qui sont génétiquement prédisposés. Cette pathologie entraîne une perte de neurones dans les premiers mois de vie.

Phénotype	Gène	Variante(s)	Génotype	Résultat
SMA	LIX1/LNPEP	140kb del exons 4-6	N/N	 Non-porteur

**Races principalement concernées :** Maine Coon

### Que pouvez-vous constater de vous-même avant la visite chez le vétérinaire?





Les symptômes se développent chez le chaton dès l'âge de 3 mois, sous la forme de tremblements dans les membres postérieurs. Avec l'évolution de la maladie, il est possible d'observer une atrophie musculaire, entraînant une difficulté à se déplacer, sauter ou courir. La plupart des chatons perdent leur capacité à sauter vers l'âge de 5 mois. Après une évolution rapide et une perte de fonction rapide, la maladie se stabilise vers 8 mois avec une perte de motricité variable en fonction des chats. L'espérance de vie des chats atteints est de 8-9 ans.

#### Références scientifiques

2006 Fyfe, et al., "An approximately 140-kb deletion associated with feline spinal muscular atrophy implies an essential LIX1 function for motor neuron survival." Genome Res 16:1084-90.

## Fibrodysplasie ossifiante progressive

La fibrodysplasie ossifiante progressive est une maladie rare dans laquelle les muscles et les tendons sont progressivement ossifiés et rigidifiés. Cela provoque des problèmes musculaires et des déformations chez les chats dès l'âge de 4 à 6 mois.


Phénotype	Gène	Variante(s)	Génotype	Résultat
FOP	ACVR1	c.617G>A	N/N	  Non-porteur

#### Références scientifiques

2019 Casal et al., "Identification of the Identical Human Mutation in ACVR1 in 2 Cats With Fibrodysplasia Ossificans Progressiva." Vet Pathol 56(4):614-618.

## Myasthénie congénitale (Spasticité)

La spasticité, aussi connue sous le nom de myopathie du Devon Rex et du Sphynx ou syndrome myasthénie congénitale (CMS), est une maladie neuromusculaire héréditaire qui cause une faiblesse musculaire (en particulier des muscles du bassin et des épaules) et des risques d'étouffement par fausse déglutition. Un traitement médical existe.

Phénotype	Gène	Variante(s)	Génotype	Résultat
CMS	COLQ	c.1190G>A	N/N	 Non-porteur

**Races principalement concernées :** Devon Rex, Sphynx

### Que pouvez-vous constater de vous-même avant la visite chez le vétérinaire?



Les signes cliniques observables sont une hypotonie musculaire sévère, des difficultés pour s'alimenter, des déformations articulaires et de la colonne vertébrale, une insuffisance respiratoire, des anomalies oculaires comme du strabisme. Dans les cas les plus sévères, cela engendre également des troubles neurologiques sévères. Il peut arriver que l'animal convulse. Ces symptômes apparaissent entre 3 et 23 semaines d'âge.

#### Références scientifiques

2015 Abitbol et al., "A COLQ Missense Mutation in Sphynx and Devon Rex Cats with Congenital Myasthenic Syndrome." PLoS One 10(9):e0137019.


2015 Gandolfi et al., "COLQ variant associated with Devon Rex and Sphynx feline hereditary myopathy." Anim Genet 46(6):711-5.





## Myopathie hypokaliémique

La myopathie hypokaliémique est une maladie héréditaire causée par un faible taux de potassium qui peut entraîner des douleurs musculaires et une faiblesse évoluant par crises ou permanentes. Cette maladie génétique est rencontrée principalement chez les chats Birmans, en Australie, en Europe et en Afrique du sud avec 20% des chats porteurs d'un allèle muté et 2% de chats atteints. Dans le contexte de cette maladie génétique, le déficit en potassium est dû à une perte rénale trop importante.

Phénotype	Gène	Variante(s)	Génotype	Résultat
HK	WNK4	c.2899C>T	N/N	 <b>Non-porteur</b>

**Races principalement concernées :** Burmese, Asian, Burmilla, Bombay, Tonkinois

### Que pouvez-vous constater de vous-même avant la visite chez le vétérinaire?




Généralement, les signes de cette maladie sont épisodiques, mais il est possible qu'ils soient chroniques chez certains chats. Dans la première année de vie du chat, il est possible d'observer des signes de faiblesse et de douleur musculaire. Une douleur musculaire, notamment au niveau des cervicales avec une ventroflexion de la tête et de la nuque, est un signe très caractéristique, mais il n'est pas présent chez tous les chats atteints.

#### Références scientifiques

2012 Gandolfi et al., "First WNK4-hypokalemia animal model identified by genome-wide association in Burmese cats." PLoS One 7(12):e53173.

## Myopathie myotubulaire

La myopathie myotubulaire est caractérisée par des difficultés progressives à marcher et une faiblesse générale.

Phénotype	Gène	Variante(s)	Génotype	Résultat
XLMTM	MTM1	c.455C>T	N/N	  <b>Non-porteur</b>


**Races principalement concernées :** Maine Coon

#### Références scientifiques

2022 Kopke et al., "X-linked myotubular myopathy associated with an MTM1 variant in a Maine coon cat." J Vet Intern Med 36(5):1800-1805.

## Myotonie congénitale

Les chats atteints de myotonie congénitale présentent des membres rigides, une démarche raide et peuvent avoir des spasmes faciaux ou des difficultés à ouvrir la mâchoire.



Phénotype	Gène	Variante(s)	Génotype	Résultat
MC	CLCN	c.1930+1G>T	N/N	 <b>Non-porteur</b>

#### Références scientifiques

2014 Gandolfi et al., "A novel mutation in CLCN1 associated with feline myotonia congenita." PLoS One 9(10):e109926.

## Osteochondromatose

L'ostéochondromatose provoque l'apparition de masses sur les os, qui peuvent entraîner une détérioration des articulations.

Phénotype	Gène	Variante(s)	Génotype	Résultat
OC	EXT1	c.1468dupC	N/N	  <b>Non-porteur</b>

#### Références scientifiques

2022 Fujii et al., "A frameshift variant in the EXT1 gene in a feline leukemia virus-negative cat with osteochondromatosis." Anim Genet 53(5):696-699.



Troubles musculo-squelettiques





Troubles musculo-squelettiques

### Ostéogénèse imparfaite

L'ostéogénèse imparfaite est une maladie héréditaire qui provoque des os fragiles qui se cassent facilement. On l'appelle aussi la maladie des os de verre.


Phénotype	Gène	Variant(s)	Génotype	Résultat
OI	CREB3L1	c.370_371delTG	N/N	  Non-porteur

Références scientifiques

2022 Takanosu et al., "Severe osteogenesis imperfecta caused by CREB3L1 mutation in a cat." J Vet Diag Invest 34(3):558-563.

### Rachitisme dépendant de la vitamine D, Type I

Une carence en vitamine D (rachitisme dépendant de la vitamine D Type I) en raison de causes génétiques peut entraîner un rachitisme et des problèmes squelettiques chez les chatons.



Phénotype	Gène	Variant(s)	Génotype	Résultat
VDDR	CYP27B1	c.637G>T	N/N	 Non-porteur

Références scientifiques

2012 Grahn et al., "A novel CYP27B1 mutation causes a feline vitamin D-dependent rickets type IA." J Feline Med Surg 14(8):587-90.

### Acrodermatite entéropathique

L'acrodermatite entéropathique est une forme héréditaire de carence en zinc qui provoque essentiellement une atteinte dermatologique et de la diarrhée.

Phénotype	Gène	Variant(s)	Génotype	Résultat
AE	SLC39A4	c.1057G>C	N/N	  Non-porteur



Races principalement concernées : Turc du lac de Van

Références scientifiques

2021 Kiener et al., "A Missense Variant in SLC39A4 in a Litter of Turkish Van Cats with Acrodermatitis Enteropathica." BMC Vet Res 8:207.

### Épidermolyse bulleuse simple

L'épidermolyse bulleuse affecte la peau et les muqueuses et peut entraîner des ulcères de la langue et des coussinets notamment.

Phénotype	Gène	Variant(s)	Génotype	Résultat
EB	KRT14	c.979C>T	N/N	  Non-porteur

Références scientifiques

2020 Dettwiler et al., "A nonsense variant in the KRT14 gene in a domestic shorthair cat with epidermolysis bullosa simplex." Anim Genet 51(5):829-832.

### Hypotrichose liée à DSG4

Les chats atteints par des mutations du gène DSG4 ont de grandes plages d'hypotrichose (moins de poils) ou d'alopécie (absence de poils). L'hypotrichose associé au gène DSG4 est différente de celles du Sphynx, du Donskoy et du Peterbald.

Phénotype	Gène	Variant(s)	Génotype	Résultat
Hyp	DSG4	c.76delA	N/N	  Non-porteur
Hyp	DSG4	c.1777delC	N/N	  Non-porteur

Références scientifiques

2020 Kiener et al., "Independent DSG4 frameshift variants in cats with hair shaft dystrophy." Mol Genet Genomics 297(1):147-154.







Troubles dermatologiques

## Nævus épidermique

Les symptômes du nævus épidermique verruqueux inflammatoire linéaire sont des plaques de peau hyperpigmentée, épaisse, érythémateuse, avec une perte de poils, sur la tête, les pattes et les coussinets. Le gène NSDHL se trouve sur le chromosome X. Les mâles porteurs de la mutation de cette maladie ne peuvent pas survivre. Les femelles avec une copie de la mutation sont atteints.



Phénotype	Gène	Variante(s)	Génotype	Résultat
NEVIL	NSDHL	c.397A>G	N/N	  Non-porteur

### Références scientifiques

2019 De Lucia et al., "Genetic variant in the NSDHL gene in a cat with multiple congenital lesions resembling inflammatory linear verrucous epidermal nevi." Vet Dermatol 30(1):64-e18.

## Syndrome d'Ehlers-Danlos

Le syndrome d'Ehlers-Danlos est une maladie héréditaire affectant le collagène. Les chats atteints ont une peau trop élastique et fine qui peut former des plis excessifs autour du visage et est sujette aux lésions. Ils peuvent aussi présenter des anomalies de la démarche et de la douleur à la palpation des articulations.

Phénotype	Gène	Variante(s)	Génotype	Résultat
SED	COL5A1	c.3514A>T	N/N	  Non-porteur


Races principalement concernées : Bombay

### Références scientifiques

2022 Kiener et al., "Independent COL5A1 Variants in Cats with Ehlers-Danlos Syndrome." BMC Vet Res 8:207.

## Anomalies crânio-faciales du Burmese

Certains chats Burmese ont été sélectionnés pour des caractéristiques faciales particulières (nez court, tête ronde) déterminées par le gène ALX1. Les porteurs d'une copie du variant ont ces caractéristiques faciales mais les homozygotes porteurs de deux copies du variant présentent à la naissance de graves malformations (dysplasie frontonasale) et ne survivent pas.

Phénotype	Gène	Variante(s)	Génotype	Résultat
BHD	ALX1	c.496delCTCTCAGGACTG	N/N	 Non-porteur

Races principalement concernées : Burmese



Que pouvez-vous constater de vous-même avant la visite chez le vétérinaire?



Votre chat présente un « nez écrasé » avec un raccourcissement de la tête et des difficultés respiratoires.

### Références scientifiques

2016 Lyons et al., "Aristaless-Like Homeobox protein 1 (ALX1) variant associated with craniofacial structure and frontonasal dysplasia in Burmese cats." Dev Biol 409(2):451-8.

## Dysgénésie cérébrale

La dysgénésie cérébrale est causée par un développement anormal du cerveau. Les chatons atteints de ce trouble peuvent avoir de la difficulté à marcher (ataxie, parésie) et peuvent montrer de l'agressivité, des convulsions et des anomalies sensorielles plus tard dans la vie.

Phénotype	Gène	Variante(s)	Génotype	Résultat
DC	PEA15	c.176delA	N/N	  Non-porteur


### Références scientifiques

2020 Graff et al., "PEA15 loss of function and defective cerebral development in the domestic cat." PLoS Genet 16(12):e1008671.



## Locus A - Agouti

La distribution des pigments eumélanines (bruns à noir) et phéomélanines (jaunes orangés) le long des poils est déterminée par le gène *ASIP*. On distingue les poils agoutis (avec des bandes d'eumélanine et de phéomélanine) des poils non-agoutis ou unis qui sont colorés par des eumélanines. Chez les chats roux, l'eumélanine est remplacée par un pigment roux. La perturbation du gène *ASIP* est une raison courante pour un pelage noir uni à cause de l'absence des poils agoutis.

Phénotype	Gène	VARIANT(S)	Génotype	Résultat *
<b>Solide (a) non-Agouti</b>	<i>ASIP</i>	c.122_123delCA	<b>A/a</b>	 <b>Porteur</b>

\* *La trait Solide (non-Agouti) peut être masqué par d'autres facteurs génétiques, notamment Dominant Orange.*


### Références scientifiques

2003 Eizirik et al., "Molecular genetics and evolution of melanism in the cat family." *Current Biology* 13:448-53.

## Locus A - Agouti (Charcoal)

allèle APb (Agouti du Chat léopard du Bengale : *Prionailurus bengalensis*)

La modification charcoal est une coloration observée chez les chats Bengal qui est caractérisée par une cape (bande dorsale foncée) et un masque (visage foncée). Il est déterminé par le variant agouti du Chat léopard du Bengale ainsi que par le variant non-agouti du chat domestique (combinaison APb/a).

Phénotype	Gène	VARIANT(S)	Génotype	Résultat
<b>Charcoal (APb)</b>	<i>ASIP</i>	c.142T>C	<b>A/A</b>	 <b>Non-porteur</b>



**Races principalement concernées :** Bengal

### Références scientifiques

2014 Gershony et al., "Who's behind that mask and cape? The Asian leopard cat's Agouti (*ASIP*) allele likely affects coat colour phenotype in the Bengal cat breed." *Anim Genet* 45:893-897.

## Locus B - Marron

Couleur de l'eumélanine (pigment foncé) déterminée par le gène *TYRP1*.

Phénotype	Gène	VARIANT(S)	Génotype	Résultat *
<b>Chocolat (b)</b>	<i>TYRP1</i>	c.1261+5G>A	<b>B/B</b>	 <b>Non-porteur</b>
<b>Cannelle (bl)</b>	<i>TYRP1</i>	c.298C>T	<b>B/B</b>	 <b>Non-porteur</b>

\* *La couleur finale peut être influencée par d'autres facteurs génétiques, notamment Dominant White (un pelage blanc uni) ou Dominant Orange (qui influence l'expression de noir).*



### Références scientifiques

2005 Lyons et al., "Chocolate coated cats: *TYRP1* mutations for brown color in domestic cats." *Mammalian Genome* 16(5):356-66.

2005 Schmidt-Küntzel et al., "Tyrosinase and tyrosinase related protein 1 alleles specify domestic cat coat color phenotypes of the albino and brown loci." *J Hered* 96:289-301, 2005.

## Locus C - Couleur (Albinisme)

L'albinisme est un caractère rare chez le chat, qui se produit en raison de l'absence de production de pigment, déterminée par le gène *TYR*.

Phénotype	Gène	VARIANT(S)	Génotype	Résultat
<b>Albinisme (c)</b>	<i>TYR</i>	c.975delC	<b>C/C</b>	 <b>Non-porteur</b>
<b>Albinisme (c2)</b>	<i>TYR</i>	c.1204C>T	<b>C/C</b>	 <b>Non-porteur</b>

### Références scientifiques




2006 Imes et al., "Albinism in the domestic cat (*Felis catus*) is associated with a tyrosinase (*TYR*) mutation." *Animal Genetics* 37:175-8.

2017 Abitbol et al., "Allelic heterogeneity of albinism in the domestic cat." *Animal Genetics* 48(1):127-128.



## Locus C – Couleur (Colorpoint, Sépia et Mink)

Le patron colorpoint (ou point), déterminée par le gène *TYR*, est une caractéristique héritée de chats asiatiques et caractérisé par un contraste fort de la pigmentation sur le corps du chat : la couleur est plus foncée aux extrémités du corps. Un contraste peu marqué est qualifié de sépia alors que le patron mink présente un contraste intermédiaire entre point et sépia.

Phénotype	Gène	Variante(s)	Génotype	Résultat
Point (cs)	<i>TYR</i>	p.G302R	C/cs	 Porteur
Sepia (cb)	<i>TYR</i>	c.715G>T	C/C	 Non-porteur
Mink (cs et cb)	<i>TYR</i>	c.715G>T; p.G302R	C/C	 Non-porteur


**Races principalement concernées :** Siamois (Point), Burmese (Sepia), Tonkinoise (Mink)

### Références scientifiques

2005 Lyons et al., "Tyrosinase mutations associated with Siamese and Burmese patterns in the domestic cat (*Felis catus*)." *Animal Genetics* 36(2):119-26.  
2019 Yu et al., "Mocha tyrosinase variant: a new flavour of cat coat coloration." *Anim Genet* 50(2):182-186.

## Locus D - Dilution

La dilution de la couleur du pelage, déterminée par le gène *MLPH*, produit un éclaircissement général de la teinte du chat. Le Noir est dilué en Bleu, le Chocolat est dilué en Lilas, le Cannelle est dilué en Faon. Le Roux est dilué en Crème.




Phénotype	Gène	Variante(s)	Génotype	Résultat
Dilution (d)	<i>MLPH</i>	c.83delT	D/d	 Porteur

### Références scientifiques

2006 Ishida et al., "A homozygous single-base deletion in *MLPH* causes the dilute coat color phenotype in the domestic cat." *Genomics* 88:698-705.

## Locus E - Extension

Les modifications de couleur Ambre, Copal et Russet entraînent le remplacement progressif du pigment noir (eumélanine) au profit du pigment roux (phéomélanine).

Phénotype	Gène	Variante(s)	Génotype	Résultat
Ambre (e)	<i>MC1R</i>	c.250G>A	E/E	 Non-porteur
Copal/Carnelian* (ec)	<i>MC1R</i>	c.640_669del	E/E	 Non-porteur
Russet (er)	<i>MC1R</i>	c.440_442del	E/E	 Non-porteur

\* Chez les chats tabby, la modification Copal est présente chez les chats de génotype E/ec alors que la modification Carnelian est présente chez les chats de génotype ec/ec.


**Races principalement concernées :** Norvégien (Ambre), Kurilian Bobtail (Copal/Carnelian), Burmese (Russet)

### Références scientifiques

2009 Peterschmitt et al., "Mutation in the melanocortin 1 receptor is associated with amber colour in the Norwegian Forest Cat." *Animal Genetics* 40(4):547-52.  
2017 Gustafson et al., "Not another type of potato: *MC1R* and the russet coloration of Burmese cats." *Animal Genetics* 48(1):116-120.  
2019 Abitbol et al., "Copal, a new *MC1R* allele in the domestic cat." *Animal Genetics* 50(5):553-554.

## Locus G - Gantage

Le gantage fait référence à la présence de pieds blancs, considéré comme un critère essentiel pour le Sacré de Birmanie. Le gantage est déterminé par le gène *KIT*.

Phénotype	Gène	Variante(s)	Génotype	Résultat
Gantage (g)	<i>KIT</i>	c.1035_1036delinsCA	G/G	 Non-porteur

### Références scientifiques

2010 Lyons, "Feline genetics: clinical applications and genetic testing." *Topics in Companion Animal Medicine* 25(4):203-12.



Couleur et motif du pelage



### Locus Ta - Tabby (mackerel et blotched)

Les chats tabby peuvent présenter différents motifs sombres sur leur pelage. Deux variants génétiques dans le gène *LVRN* sont associés avec la conversion des rayures (mackerel) en tourbillons (blotched). Il est possible d'être Tabby blotched avec une copie de deux variants différents.

Phénotype	Gène	Variant(s)	Génotype	Résultat *
<b>Blotched</b> (Tab2)	<i>LVRN</i>	c.176C>A	TaM/TaM	● <b>Non-porteur</b>
<b>Blotched</b> (Tab3)	<i>LVRN</i>	c.2522G>A	<b>Tab3/Tab3</b>	● <b>Probable</b>

\* Le motif Tabby peut être masqué par d'autres facteurs, notamment Solide (non-Agouti), Dominant White ou Ticked.

**Références scientifiques**

2010 Eizirik et al., "Defining and mapping mammalian coat pattern genes: multiple genomic regions implicated in domestic cat stripes and spots." *Genetics* 184(1):267-75.  
2012 Kaelin et al., "Specifying and sustaining pigmentation patterns in domestic and wild cats." *Science* 337(6101):3536-41.

### Locus Ti - Tabby (tiqueté)

Le caractère tiqueté est déterminé par le gène *DKK4*. Les chats tabby tiquetés présentent des poils agoutis et sont caractérisés par une absence ou une réduction très importante des marques sombres sur leur pelage.

Phénotype	Gène	Variant(s)	Génotype	Résultat
<b>Tiqueté</b> (TiA)	<i>DKK4</i>	c.188G>A	Ti/Ti	● <b>Non-porteur</b>
<b>Tiqueté</b> (TiCK)	<i>DKK4</i>	c.53C>T	Ti/Ti	● <b>Non-porteur</b>

**Références scientifiques**

2021 Lyons et al., "Mining the 99 Lives Cat Genome Sequencing Consortium database implicates genes and variants for the Ticked locus in domestic cats (*Felis catus*)." *Animal Genetics* 52(3):321-332.

### Locus W - Dominant White et White Spotting

Le pelage blanc uni (Dominant White) est déterminé par un allèle du gène *KIT*. Ce trait génétique n'est pas identique à l'albinisme qui est causé par une mutation dans un gène différent. Les chats avec le trait Dominant White ont un risque plus élevé de déficience auditive.

La présence de panachure (taches blanches dans le pelage, White Spotting) est déterminée par le gène *KIT*. Plusieurs motifs existent en fonction de la quantité du blanc, par exemple van (plus de 75 % de blanc dans le pelage), arlequin (de 50 à 70 %) ou bicolore (de 25 à 50 %).

Phénotype	Gène	Variant(s)	Génotype	Résultat
<b>Dominant White</b> (W)	<i>KIT</i>	insertion	w/w	● <b>Non-porteur</b>
<b>White Spotting</b> (Ws)	<i>KIT</i>	insertion	<b>Ws/w</b>	● <b>Probable</b>

**Références scientifiques**

2014 David et al., "Endogenous retrovirus insertion in the KIT oncogene determines white and white spotting in domestic cats." *G3 (Bethesda)* 4:1881-91, 2014.





Couleur et motif du pelage

## Locus Wb - Wideband wvb pour variable-wideband

Sunshine, Extreme Sunshine et Copper sont les modifications de la couleur du pelage déterminée par le gène *CORIN*. Ce sont des variations de la coloration connues sous diverses appellations dont "golden" et qui s'expriment chez les chats tabby.

Phénotype	Gène	Variant(s)	Génotype	Résultat
<b>Copper</b> (wbBSH)	<i>CORIN</i>	c.2425C>T	Wb/Wb	● Non-porteur
<b>Extreme Sunshine</b> (wbeSIB)	<i>CORIN</i>	c.839G>A	Wb/Wb	● Non-porteur
<b>Sunshine</b> (wbSIB)	<i>CORIN</i>	c.2383C>T	Wb/Wb	● Non-porteur

**Races principalement concernées :** British Shorthair (Copper), Sibérien (Extreme Sunshine, Sunshine)

### Références scientifiques

2021 Beauvois et al., "Siberian cats help in solving part of the mystery surrounding golden cats." *Animal Genetics* 52(4):482-491.  
2022 Abitbol et al., "Golden cats: The story goes on." *Animal Genetics* 53(4):543-545.  
2022 Abitbol et al., "Golden cats: A never-ending story!" *Animal Genetics* 53(5):715-718.

## Pink-eye (albinisme oculocutané incomplet)

La modification pink-eye, déterminée par le gène *HPS5*, est une forme d'albinisme oculocutané incomplet se caractérisant par un éclaircissement marqué de la peau et des poils et des yeux jaunes-verts avec un reflet rouge.

Phénotype	Gène	Variant(s)	Génotype	Résultat
<b>Pink-eye</b>	<i>HPS5</i>	c.2571-1G>A	N/N	● Non-porteur

**Races principalement concernées (Pink-eye) :** Donskoy

### Références scientifiques

2020 Mériot et al., "Donskoy cats as a new model of oculocutaneous albinism with the identification of a splice-site variant in Hermansky-Pudlak Syndrome 5 gene." *Pigment Cell Melanoma Research* 33:814-825.



Type du pelage

## Hypotrichose et rouan (Lykoï)

Les chats de race Lykoï ont un pelage unique causé par une réduction du nombre de follicules pileux (une forme d'hypotrichose) ainsi que par un mélange de poils pigmentés et non pigmentés qui crée l'effet rouan. Cette particularité est déterminé par le gène *HR*. Au moins six allèles différents sont impliqués. Ils ont été nommés en fonction de leur origine géographique.

Phénotype	Gène	Variant(s)	Génotype	Résultat
<b>Lykoï</b> (France-Fr)	<i>HR</i>	c.1404+2delinsCAG	HR/HR	● Non-porteur
<b>Lykoï</b> (Canada-Ca)	<i>HR</i>	c.2593C>T	HR/HR	● Non-porteur
<b>Lykoï</b> (USA-NC)	<i>HR</i>	c.2243C>T	HR/HR	● Non-porteur
<b>Lykoï</b> (USA-TN)	<i>HR</i>	c.1255_1256dup	HR/HR	● Non-porteur
<b>Lykoï</b> (USA-TX)	<i>HR</i>	c.2112G>A	HR/HR	● Non-porteur
<b>Lykoï</b> (USA-VA)	<i>HR</i>	c.3389insGACA	HR/HR	● Non-porteur

**Races principalement concernées :** Lykoï

### Références scientifiques

2020 Buckley et al., "Werewolf, There Wolf: Variants in Hairless Associated with Hypotrichia and Roaring in the Lykoï Cat Breed." *Genes* 11(6):682.





## Locus L - Length (poil long ou mi-long)

La présence d'un pelage mi-long à long chez les chats est déterminés par le gène *FGF5*. Il est possible d'avoir le poil long ou mi-long avec une copie de deux variants différents.

Il existe plusieurs variants génétiques : le variant M4 est le plus fréquent chez les chats mais il y en a d'autres associés avec certaines races (M1 chez le Ragdoll, M2 chez le Norvégien, M3 chez le Maine Coon et le Ragdoll et M5 chez le Maine Coon).

Phénotype	Gène	Variant(s)	Génotype	Résultat
<b>Poil long</b> (M1)	<i>FGF5</i>	c.ins356T	N/N	● <b>Non-porteur</b>
<b>Poil long</b> (M2)	<i>FGF5</i>	c.406C>T	N/N	● <b>Non-porteur</b>
<b>Poil long</b> (M3)	<i>FGF5</i>	c.474delT	N/N	● <b>Non-porteur</b>
<b>Poil long</b> (M4)	<i>FGF5</i>	c.475A>C	N/N	● <b>Non-porteur</b>
<b>Poil long</b> (M5)	<i>FGF5</i>	c.577G>A	N/N	● <b>Non-porteur</b>

### Références scientifiques

2007 Kehrer et al., "Four independent mutations in the feline fibroblast growth factor 5 gene determine the long-haired phenotype in domestic cats." J Hered 98(6):555-66.  
2007 Drögemüller et al., "Mutations within the *FGF5* gene are associated with hair length in cats." Animal Genetics 38(3):218-21.  
2021 Shaffer et al., "Identification of a novel missense mutation in the fibroblast growth factor 5 gene associated with longhair in the Maine Coon Cat." Human Genetics 140(11):1517-1523.

## Nudité et Rexing (poil bouclé)

La nudité chez le Sphynx est déterminé par le gène *KRT71*. Un pelage cranté (appelés Curly ou Rexing) chez le Devon Rex et Selkirk Rex est déterminé par le gène *KRT71*.

Phénotype	Gène	Variant(s)	Génotype	Résultat
<b>Hairless</b> (hr)	<i>KRT71</i>	c.816+1G>A	Hr/Hr	● <b>Non-porteur</b>
<b>Devon Rex</b> (re)	<i>KRT71</i>	c.1108-4_1184 delinsAGTTGGAG	Re/Re	● <b>Non-porteur</b>
<b>Selkirk Rex</b> (Se)	<i>KRT71</i>	c.445-1G>C	se/se	● <b>Non-porteur</b>

**Races principalement concernées :** Sphynx (hr), Devon Rex (re), Selkirk Rex (Se)

### Références scientifiques

2010 Gandolfi et al., "The naked truth: Sphynx and Devon Rex cat breed mutations in *KRT71*." Mamm Genome 21:509-15.  
2013 Gandolfi et al., "A splice variant in *KRT71* is associated with curly coat phenotype of Selkirk Rex cats." Sci Rep 3:2000.

## Rexing (poil bouclé)

Un pelage cranté (appelés Curly ou Rexing) chez le Cornish Rex (ou German Rex) est déterminé par le gène *LPAR6*. Un pelage cranté (appelés Curly ou Rexing) chez le Ural Rex est déterminé par le gène *LIPH*.

Phénotype	Gène	Variant(s)	Génotype	Résultat
<b>Cornish Rex</b> (rc)	<i>LPAR6</i>	c.250_253delTTTG	Rc/Rc	● <b>Non-porteur</b>
<b>Ural Rex</b> (ru)	<i>LIPH</i>	c.477_483del	Ru/Ru	● <b>Non-porteur</b>


### Références scientifiques

2013 Gandolfi et al., "To the Root of the Curl: A Signature of a Recent Selective Sweep Identifies a Mutation That Defines the Cornish Rex Cat Breed." PLoS One 8(6):e67105.  
2020 Manakhov et al., "The curly coat phenotype of the Ural Rex feline breed is associated with a mutation in the lipase H gene." Anim Genet 51:584-9.



## Oreilles Pliées (Fold)

Les oreilles pliées (caractère Fold) sont déterminées par le gène *TRPV4*. Les chats porteurs de deux copies du variant (homozygotes mutés) présentent des anomalies ostéo-articulaires.

Phénotype	Gène	Variant(s)	Génotype	Résultat
<b>Fold</b> (Fd)	<i>TRPV4</i>	c.1024G>T	N/N	 <b>Non-porteur</b>




**Races principalement concernées :** Scottish Fold, Highland Fold

### Références scientifiques

2016 Gandolfi et al., "A dominant TRPV4 variant underlies osteochondrodysplasia in Scottish fold cats." *Osteoarthritis Cartilage* 24(8):1441-50.

## Polydactylie

La polydactylie non syndromique est la présence de doigts supplémentaires associée à aucun problème de santé. Des variants ont été identifiés à l'origine en Europe (UK1 et UK2) et en Amérique du Nord (Hw, Hemingway). Ces trois variants peuvent être retrouvés dans le Monde entier. **Les variants de la polydactylie chez certains chats en France n'ont pas encore été identifiés.**

Phénotype	Gène	Variant(s)	Génotype	Résultat
<b>Polydactylie</b> (UK1)	<i>LMBR1</i>	c.257G>C	uk1/uk1	 <b>Non-porteur</b>
<b>Polydactylie</b> (UK2)	<i>LMBR1</i>	c.481A>T	uk2/uk2	 <b>Non-porteur</b>
<b>Polydactylie</b> (Hw)	<i>LMBR1</i>	c.479A>G	hw/hw	 <b>Non-porteur</b>






**Races principalement concernées :** Chats de maison (UK1, UK2, Hw), Pixie Bob (Hw), Maine Coon (Hw)

### Références scientifiques

2008 Lettice et al., "Point mutations in a distant sonic hedgehog cis-regulator generate a variable regulatory output responsible for preaxial polydactyly." *Hum Mol Genet* 17(7):978-85.

## Queue courte

Une queue raccourcie peut être déterminée par les gènes *HES7* et *T*.

Phénotype	Gène	Variant(s)	Génotype	Résultat
<b>Queue courte</b> (JBT)	<i>HES7</i>	c.5A>G	jbt/jbt	 <b>Non-porteur</b>
<b>Queue courte</b> (Mx1)	<i>T</i>	c.998delT	mx1/mx1	 <b>Non-porteur</b>
<b>Queue courte</b> (Mx2)	<i>T</i>	c.998_1014dup17delGCC	mx2/mx2	 <b>Non-porteur</b>
<b>Queue courte</b> (Mx3)	<i>T</i>	c.1169delC	mx3/mx3	 <b>Non-porteur</b>
<b>Queue courte</b> (Mx4)	<i>T</i>	c.1199delC	mx4/mx4	 <b>Non-porteur</b>

**Races principalement concernées :** Japanese Bobtail (JBT), American Bobtail (Mx1-4), Manx (Mx1-4), Pixie Bob (Mx1-4)

### Références scientifiques


2013 Buckingham et al., "Multiple mutant T alleles cause haploinsufficiency of Brachyury and short tails in Manx cats." *Mammalian Genome* 24(9-10):400-8.

2016 Lyons et al., "Whole genome sequencing in cats, identifies new models for blindness in AIPL1 and somite segmentation in HES7." *BMC Genomics* 17:265.



Morphologie





# CONTACTEZ-NOUS

## FELOME

54 rue Molière  
94200 Ivry-sur-Seine  
FRANCE

Tél : +33 (0)6 40 41 26 21  
Mail : [contact@felome.com](mailto:contact@felome.com)

[www.felome.fr](http://www.felome.fr)

Suivez-nous

[@felomegenetics](https://www.instagram.com/felomegenetics)